

# **Le Degenerazioni Miopiche**

**Dott. Fabrizio Camesasca**

**U.O. Oculistica, Istituto Clinico Humanitas, Milano**

# Miopia

- 11-36 % di tutti gli occhi sono miopi
- Miopia lieve ( $< 6.00$  D)
- Miopia grave ( $\geq 6.00$  D):
  - 27 - 33% dei miopi
  - 1.7 – 2.1 % della popolazione
- Più frequente nelle donne

*Soubrane G, in SJ Ryan: Retina, Elsevier 2005*



# Cause ed Evoluzione

- Non perfettamente chiare
- Anormalità biomeccaniche
  - Eccessivo allungamento assiale
  - Assottigliamento della retina e della coroide
- Fattori ereditari
  - Processo di atrofia geneticamente determinato
  - Evidenza di CAD

*Soubrane G, in SJ Ryan: Retina, Elsevier 2005*

# Miopia e Salute Oculare

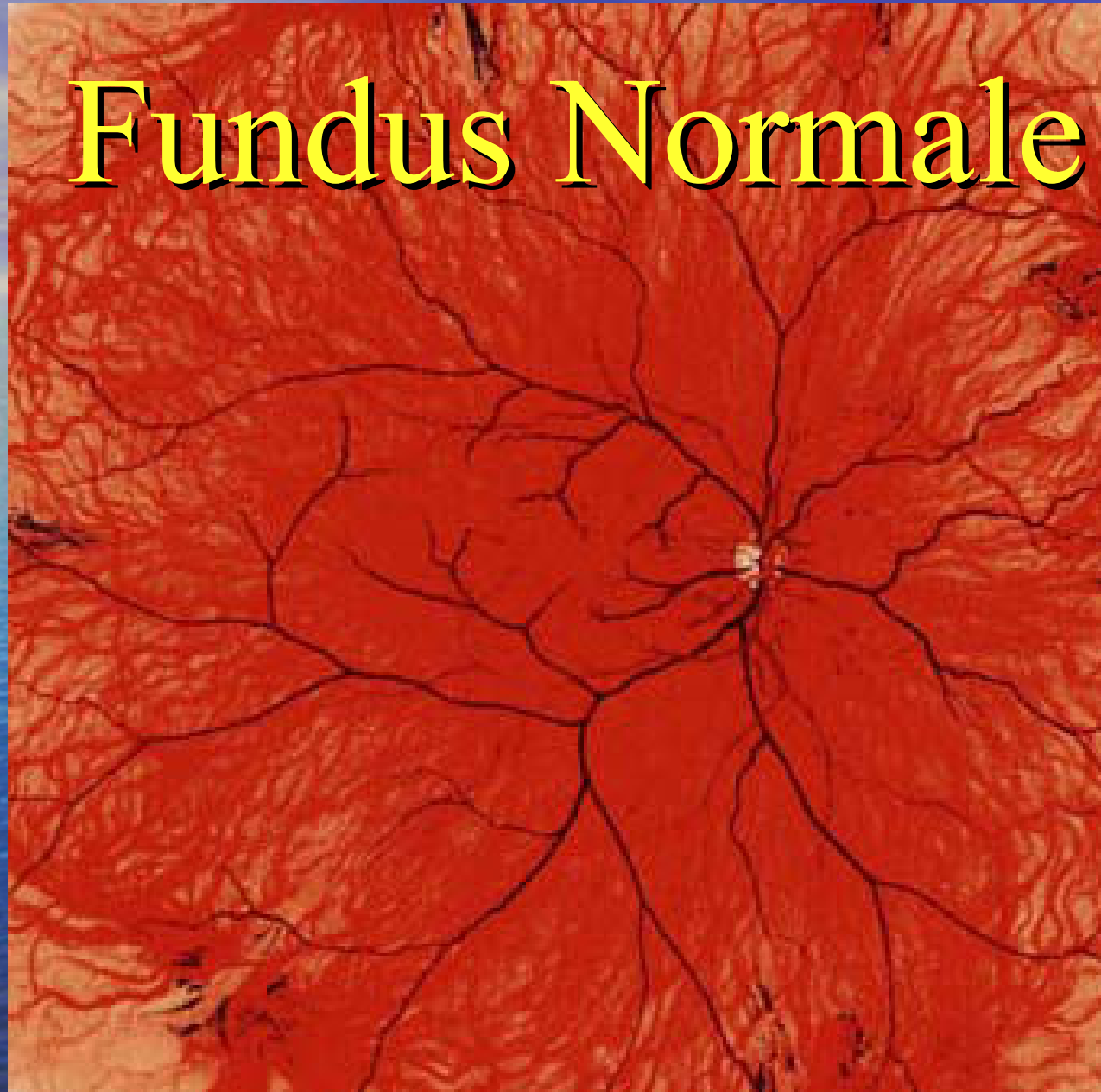
- Maggior frequenza di:
  - Rotture retiniche
  - Distacco di retina
  - Glaucoma
  - Perdita progressiva di tessuto retinico in regione foveale
  - Insorgenza di membrane neovascolari in regione foveale



# La Retina nel Miope

- Atrofia corioretinica peripapillare
- Stafiloma miopico (clinico 10%, anatomico 35%)
- Alterazioni dell'epitelio pigmentato e coroide
- Aree di atrofia centrali (riduzione visus 4.2%)
- Schisi foveale (9% ?)
- Lacquer cracks
- Alterazioni vascolari
- Membrane neovascolari

# Fundus Normale





atrofia corioretinica

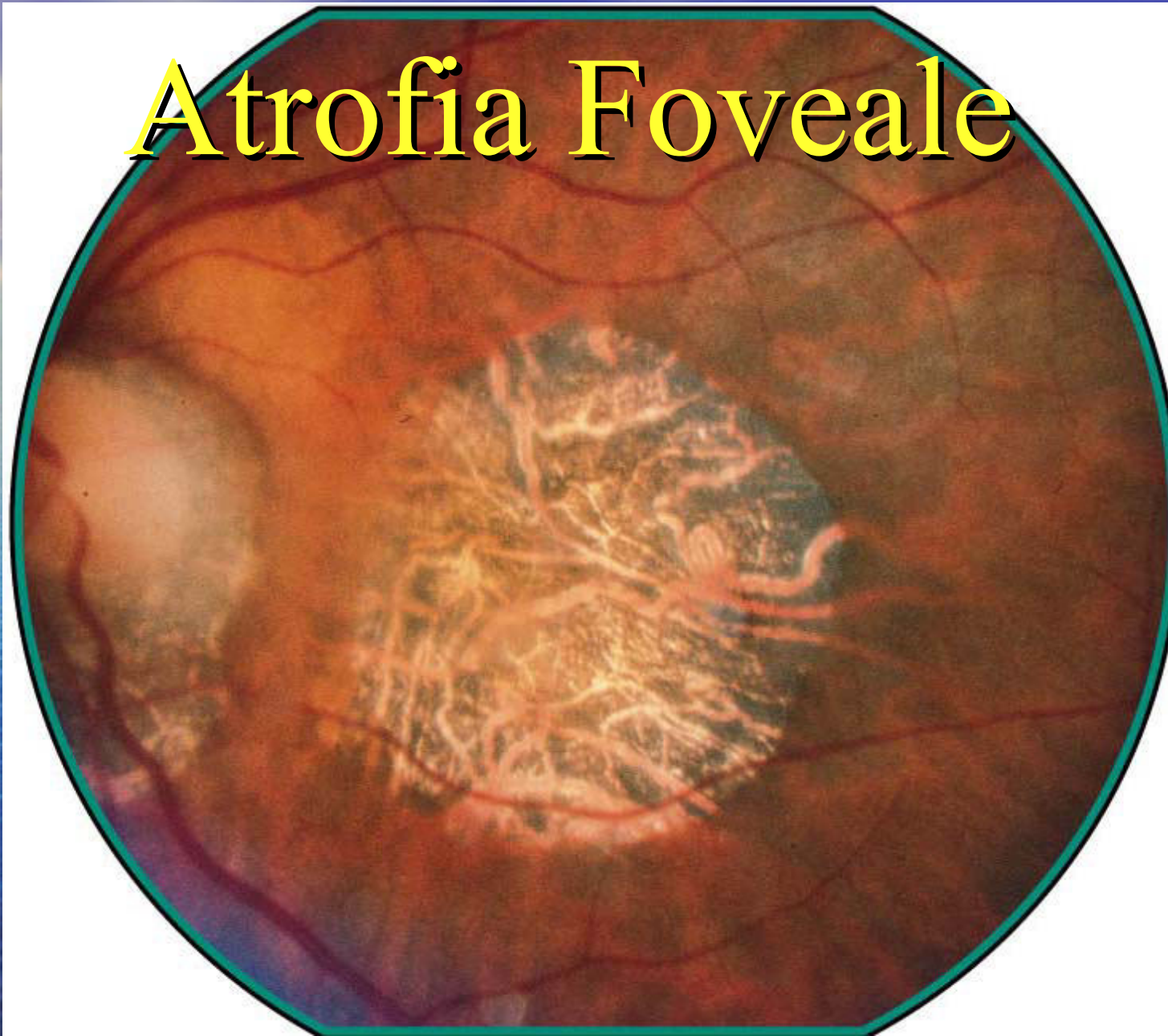
atrofia peripapillare

tilted disc

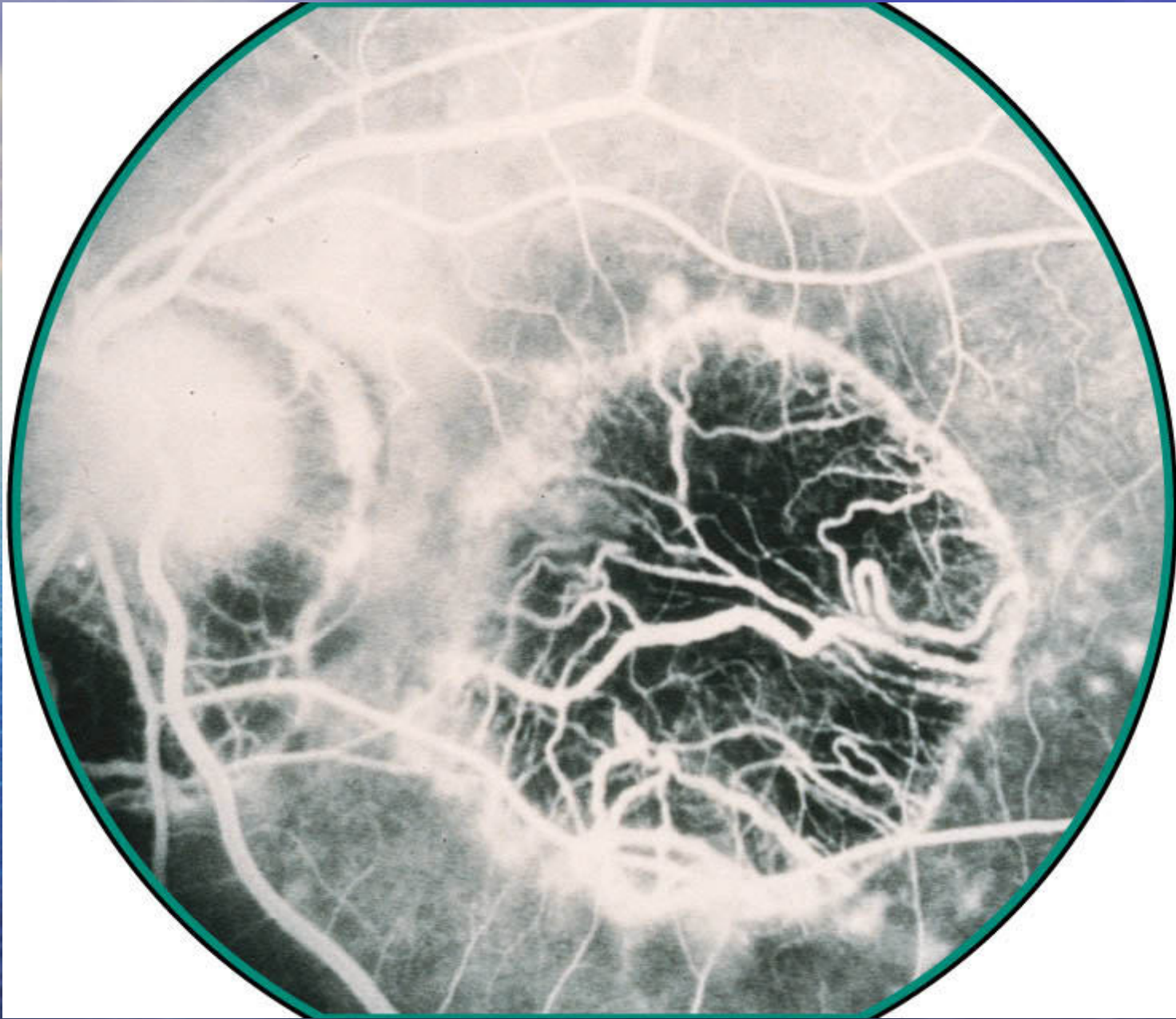
iperplasia epitelio pigmentato

aree fuori fuoco  
(stafiloma)

# Atrofia Foveale





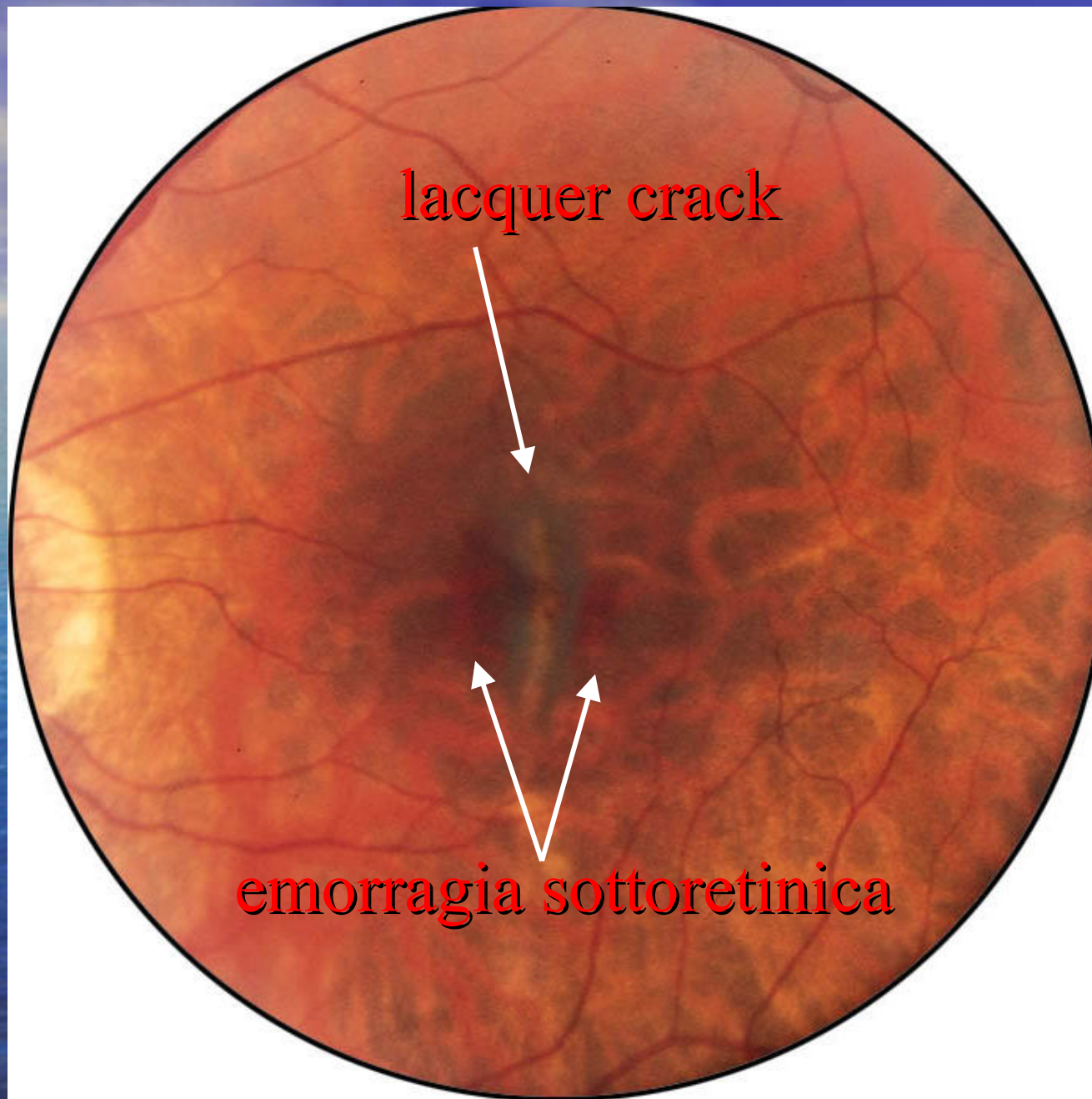


Fabrizio Camesasca

# Lacquer Cracks

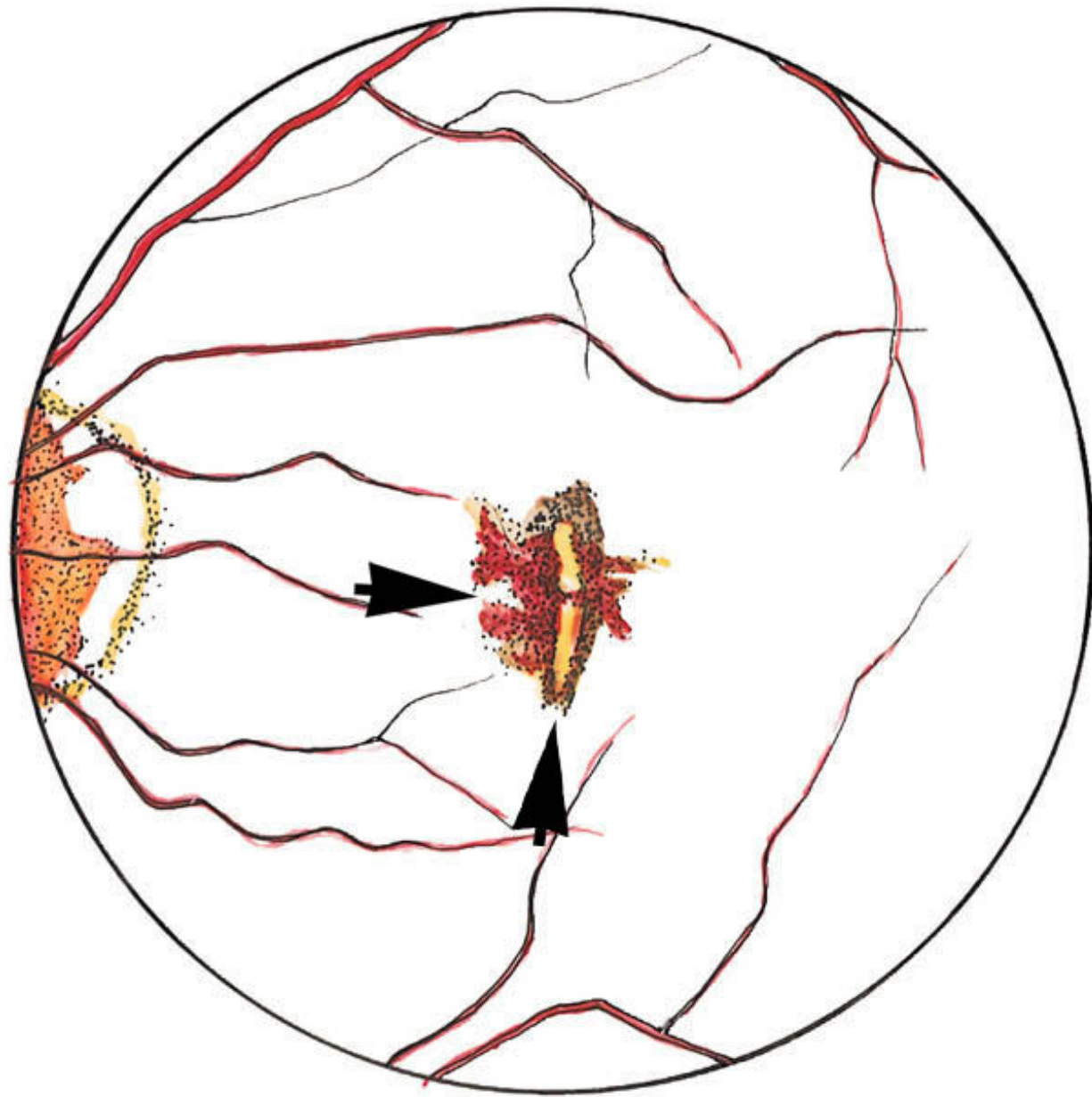
- Rotture della lamina elastica di Bruch
- Tipiche della miopia grave
- Allungamento progressivo
- Nel polo posteriore in corrispondenza dello stafiloma
- 4.2% occhi di 26.5 mm o >
- Aumentano col tempo
- Associate con emorragie maculari (96%)
- Associate con membrane neovascolari





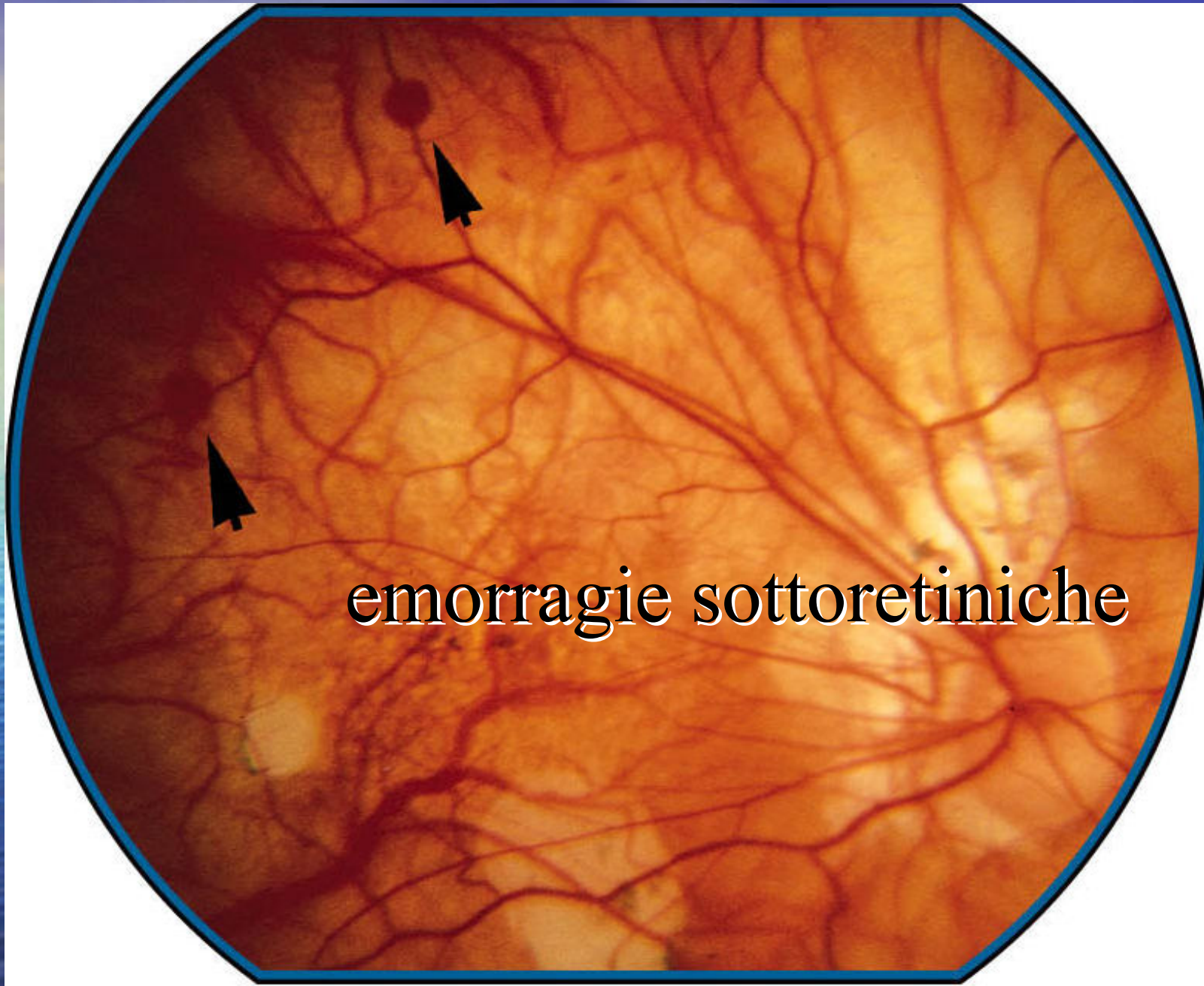
lacquer crack

emorragia sottoretinica

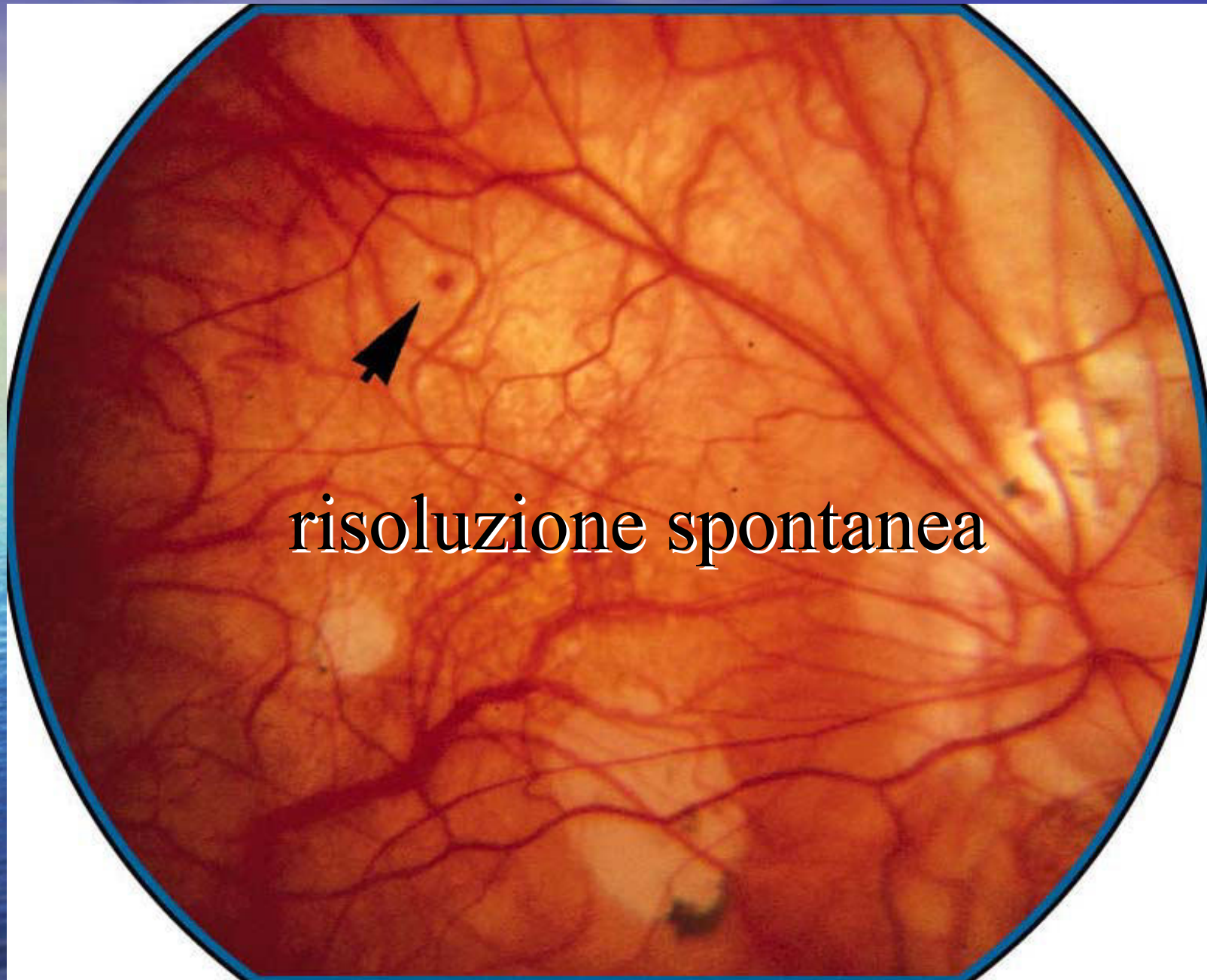


Fabrizio Camesasca



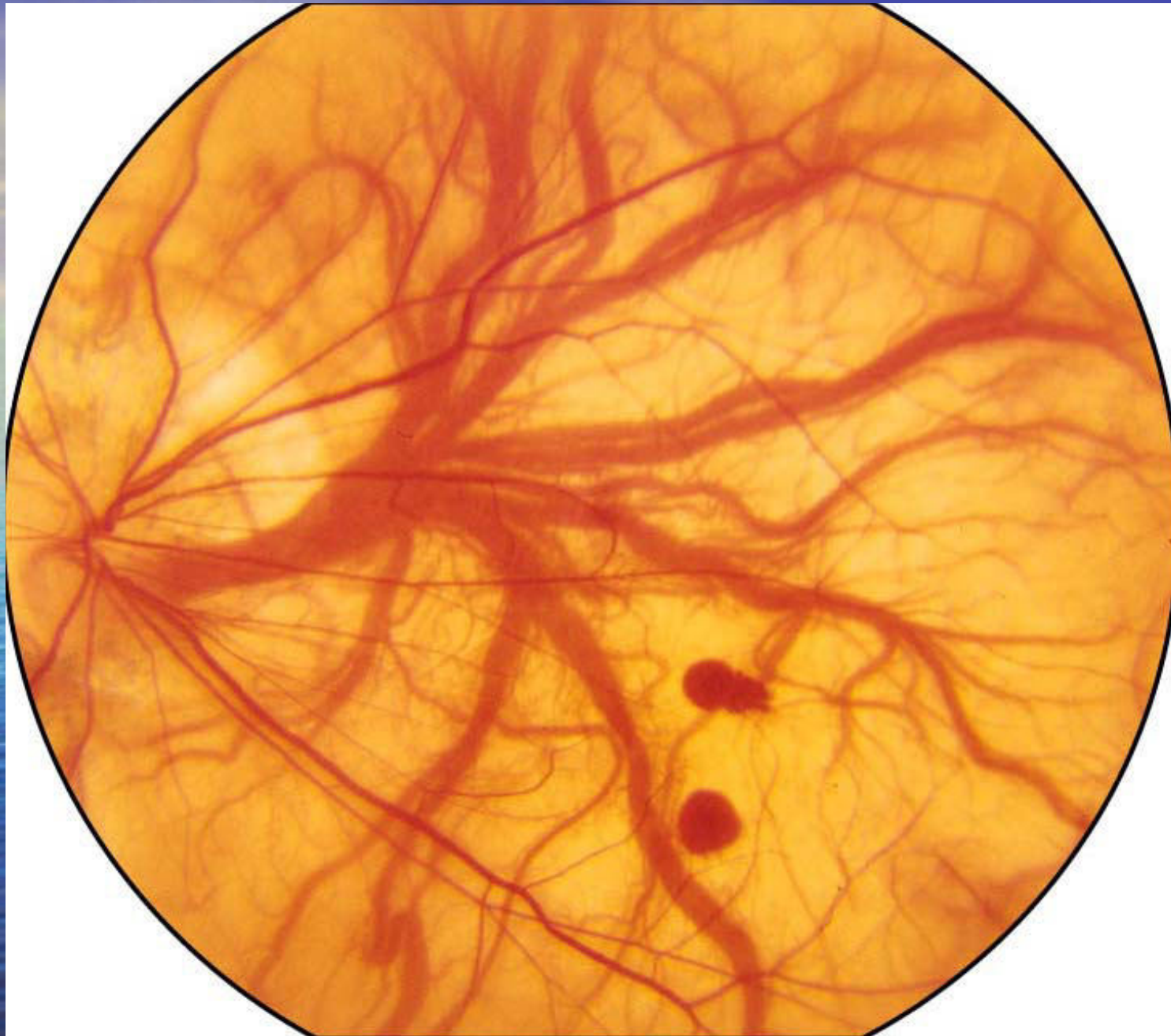

emorragie sottoretiniche



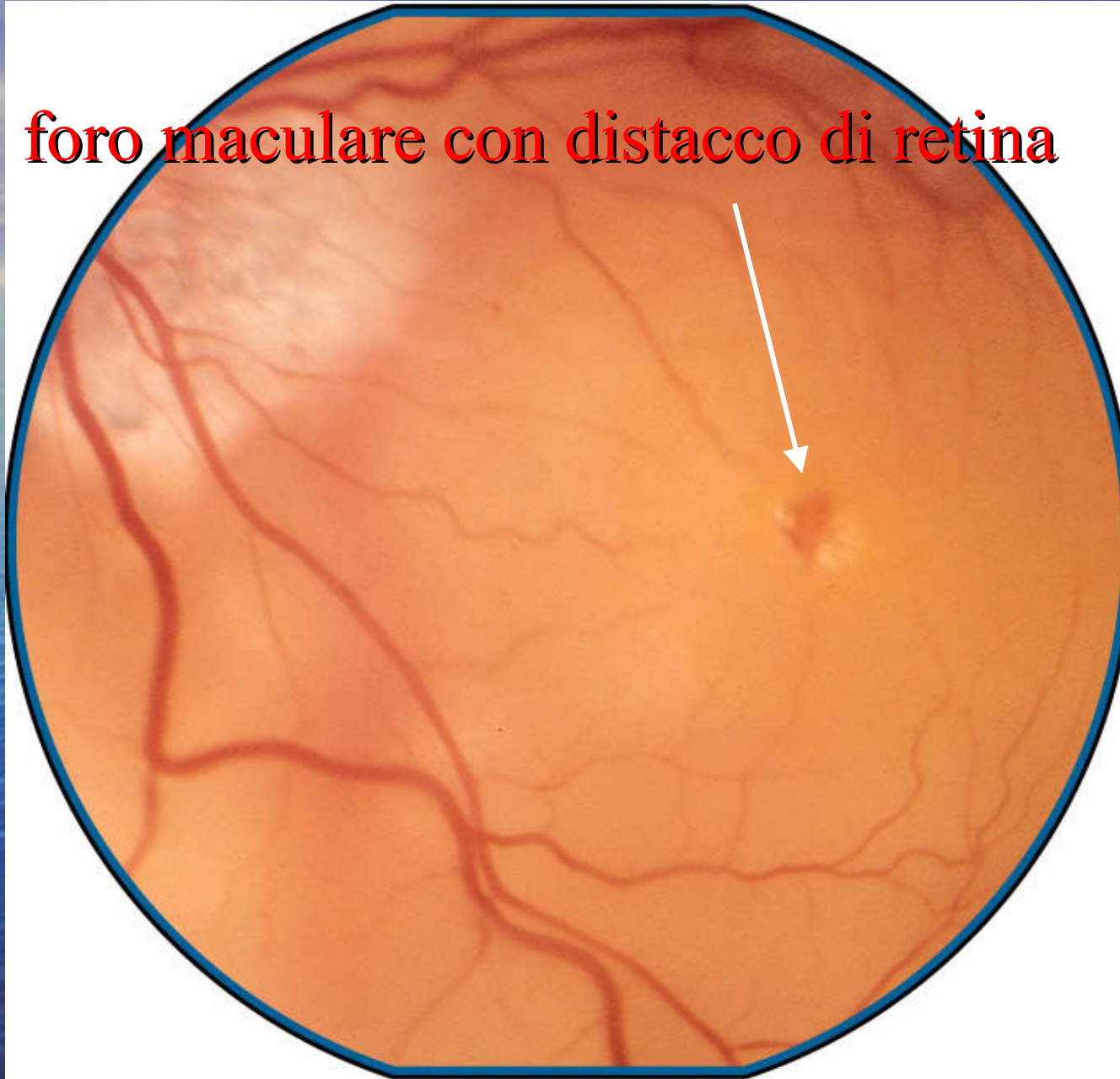
risoluzione spontanea





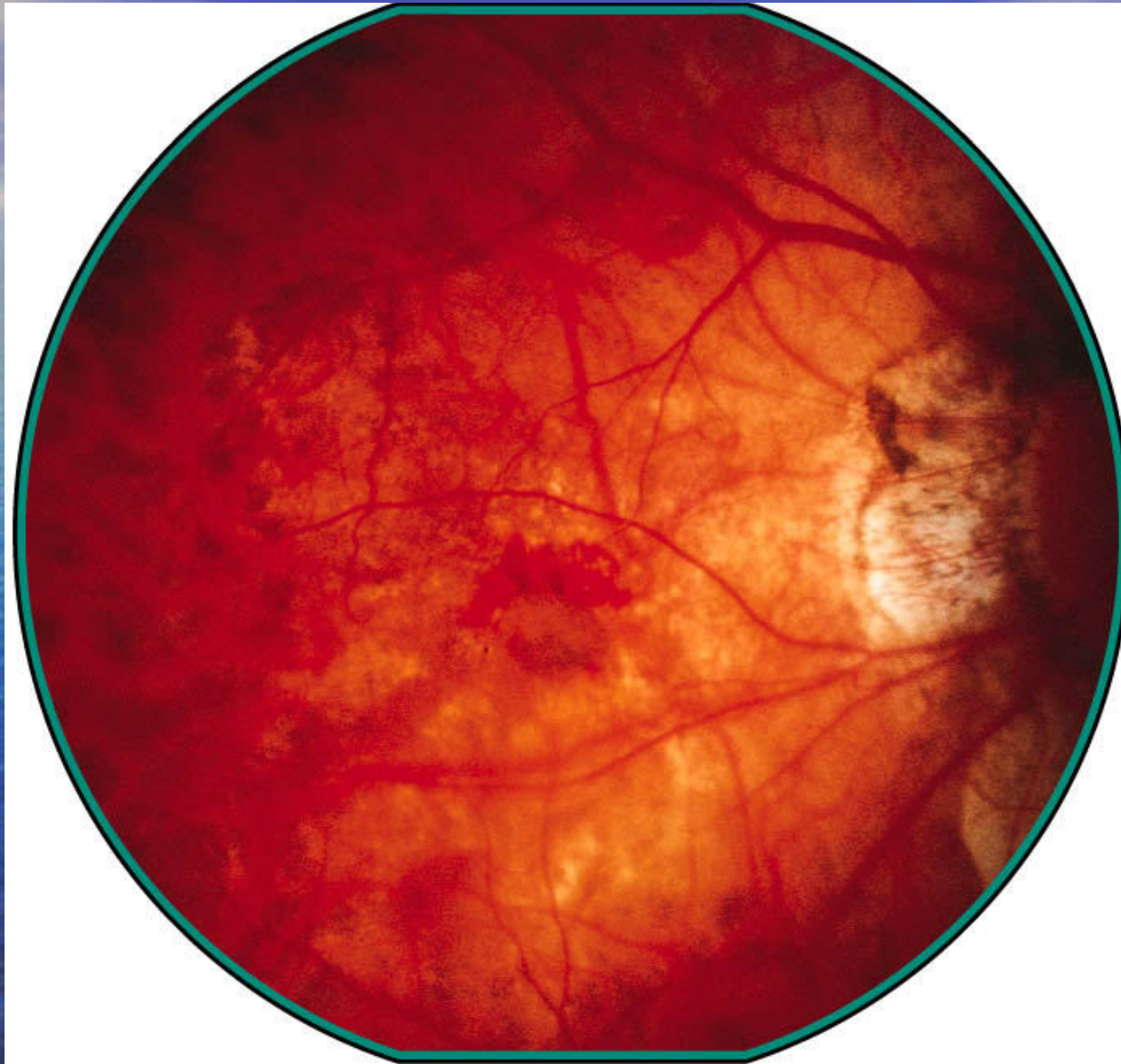Fabrizio Camesasca

**foro maculare con distacco di retina**





# Membrane Neovascolari



# Membrane Neovascolari in Occhi Miopi

- La miopia è la seconda più comune causa di membrane neovascolari
- La prima nei soggetti giovani
- 5-10% dei miopi con lunghezza assiale  $> 26.5$  mm



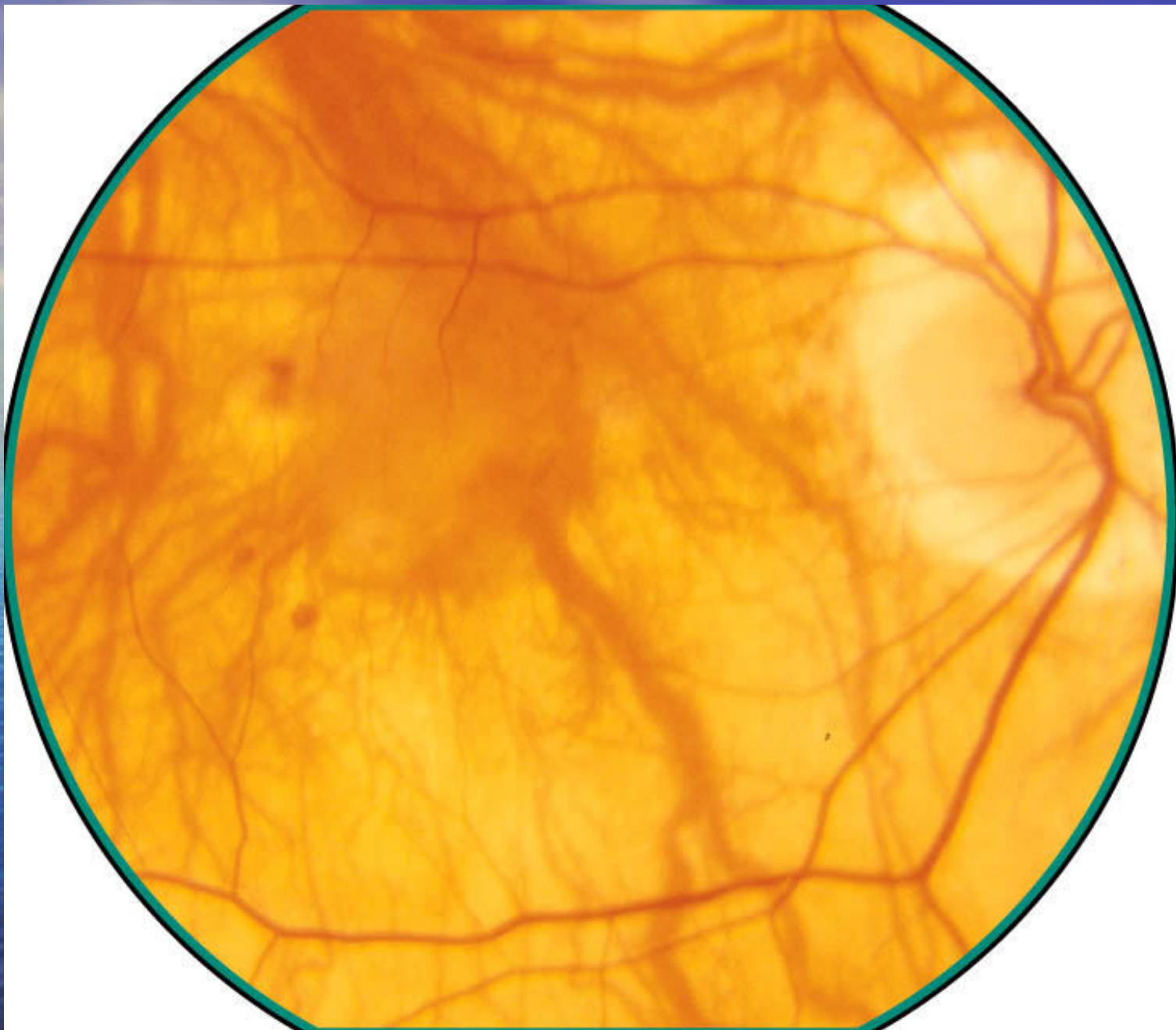
# Membrane Neovascolari in Occhi Miopi

- Bilateralità: 12-41 %
- Spesso donne
- Storia naturale: visus < 1/10 in 5 aa
- Neovasi a partenza coroideale
- Miopica pura solo sotto i 50aa
- Preceduta da lacquer crack
- Aspetto spesso “classico”

# Membrane Neovascolari in Occhi Miopi

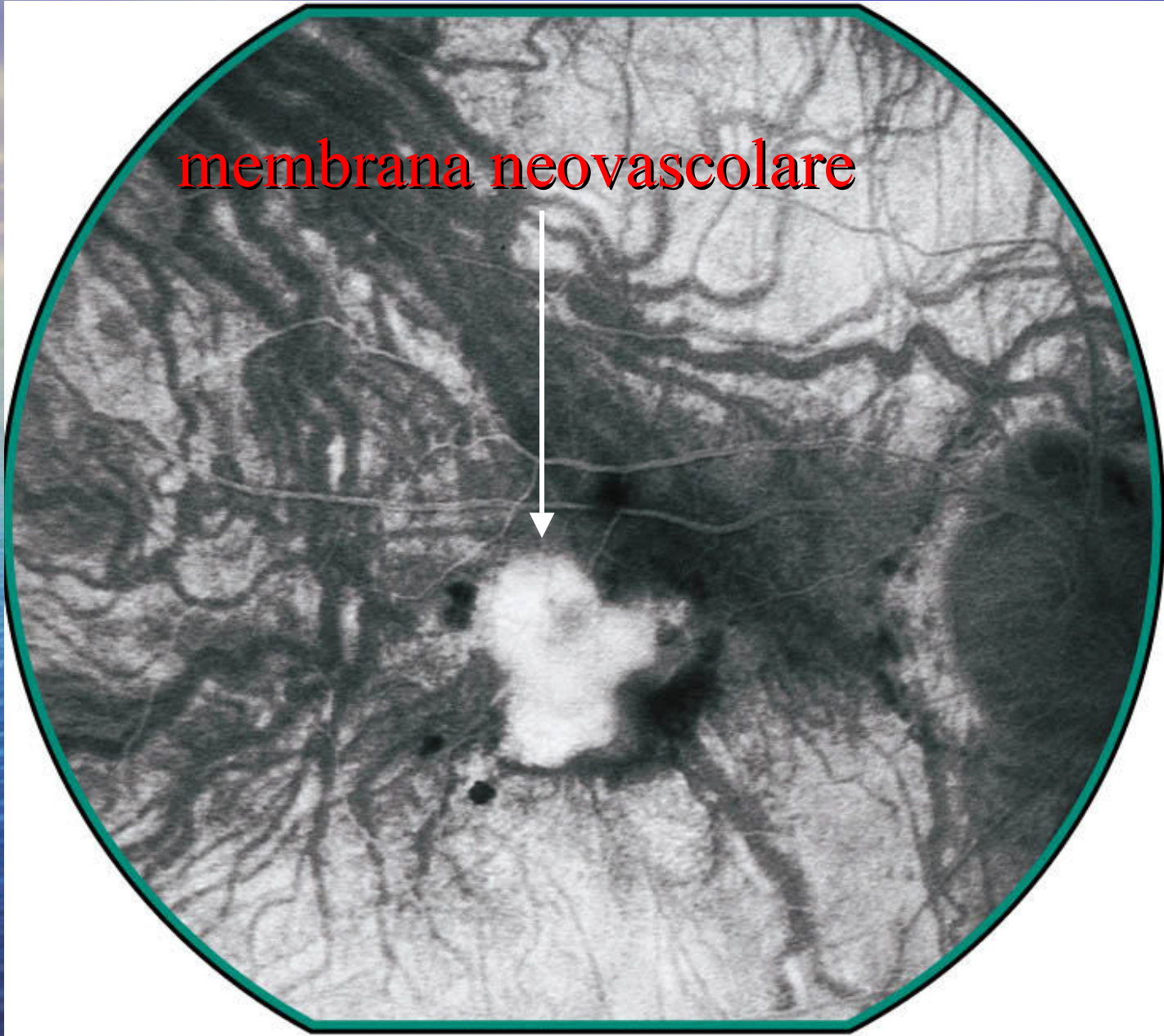
- Trattamento :
  - Laser termico
  - PDT: ottima stabilità a 5aa  
(Soubrane)
  - PDT + triamcinolone
  - Anti-VEGF





Fabrizio Camesasca

**membrana neovascolare**





# Laser Termico

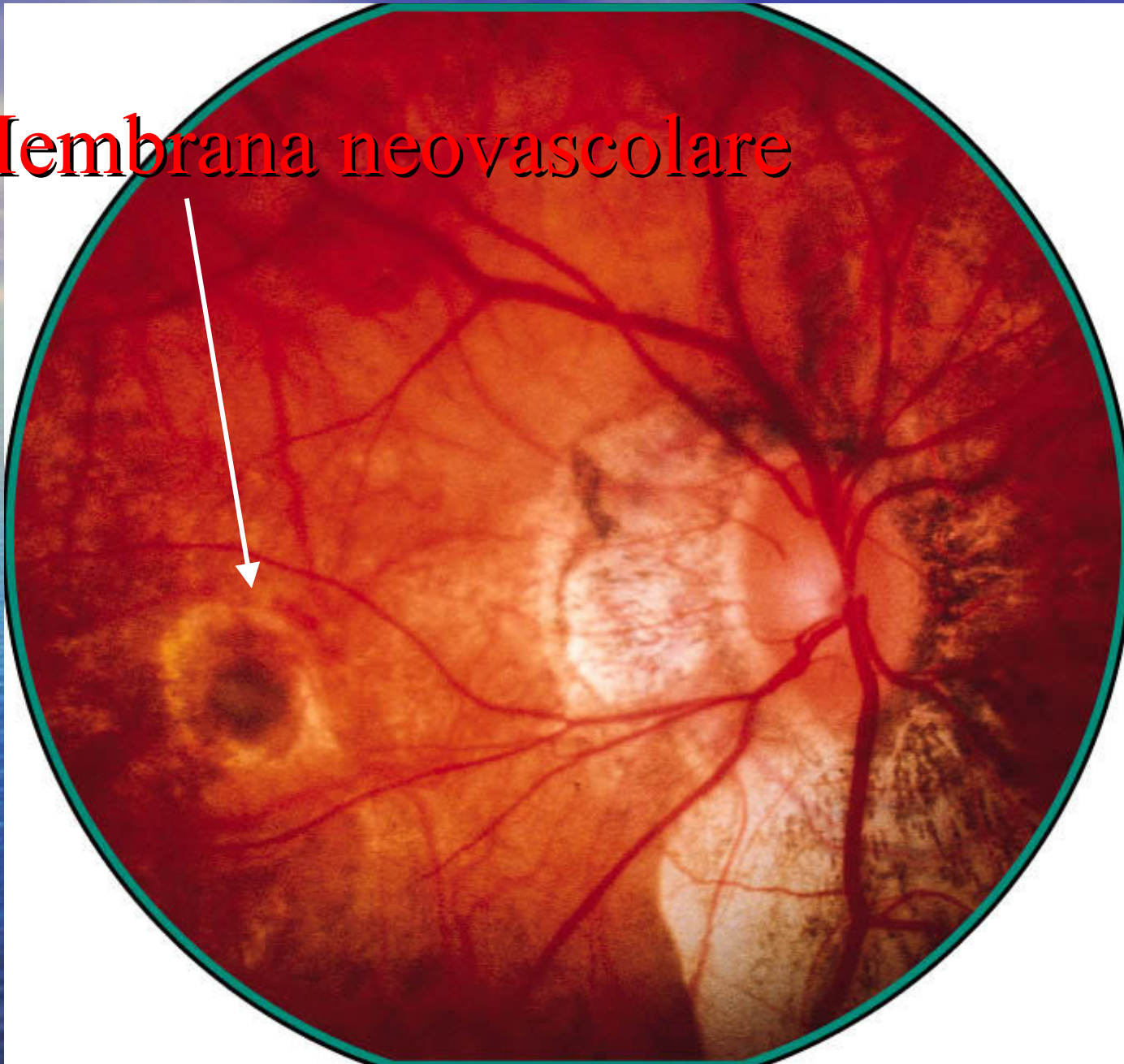
- Il trattamento di scelta negli anni 80-90
- Dimostrato un successivo allargamento della cicatrice che seguiva la deformazione del polo posteriore dell'occhio dovuta alla miopia (80% dei casi)
- Recidive nel 31.4% dei casi

*Pece A, International Ophthalmology, 1995*

*Matsuda S, Nippon Ganka Gakkai Zasshi, 2002*

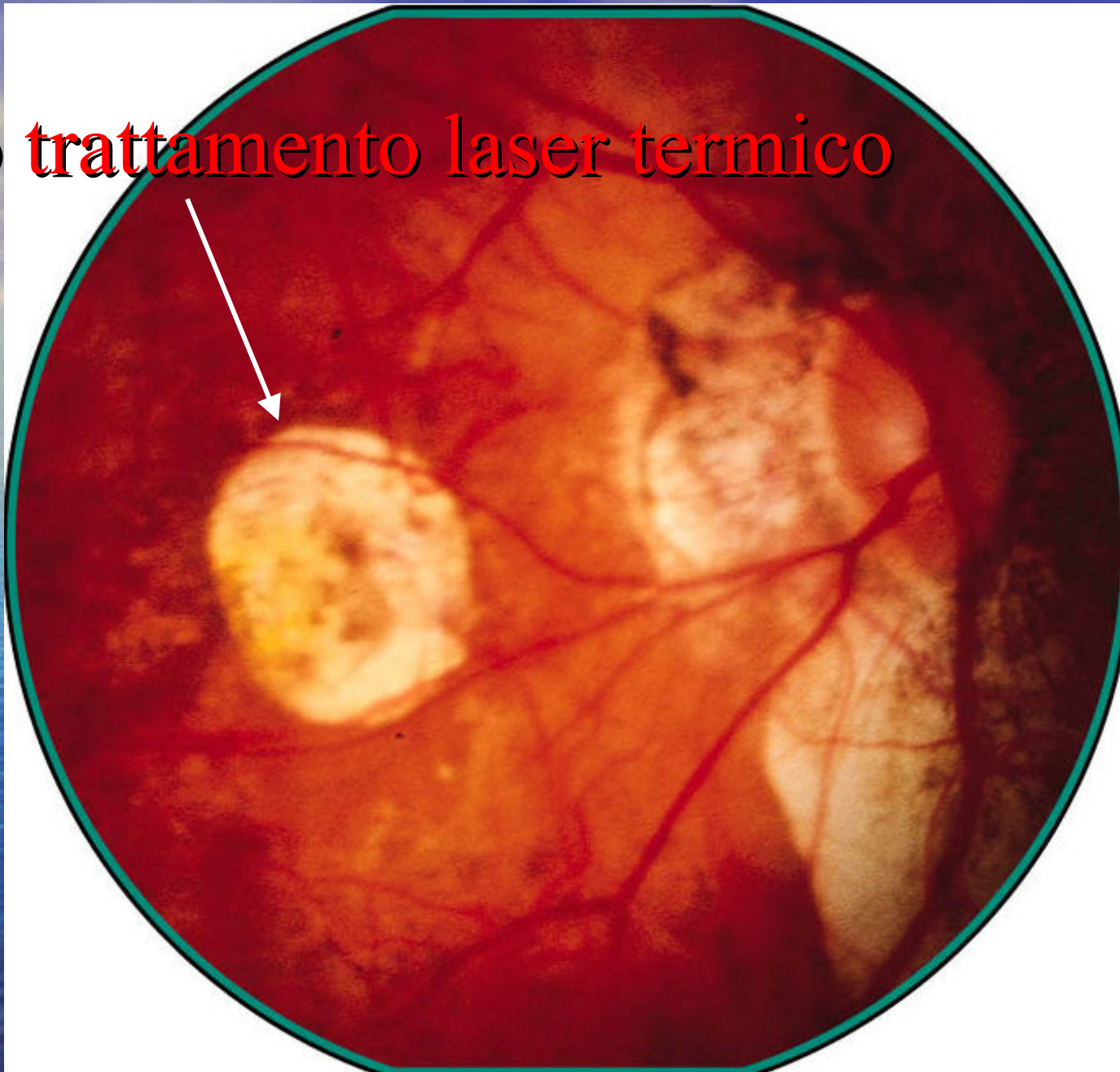
*Soubrane G, Bull Soc Ophthalmol Fr, 1986*

# Membrana neovascolare





esito trattamento laser termico



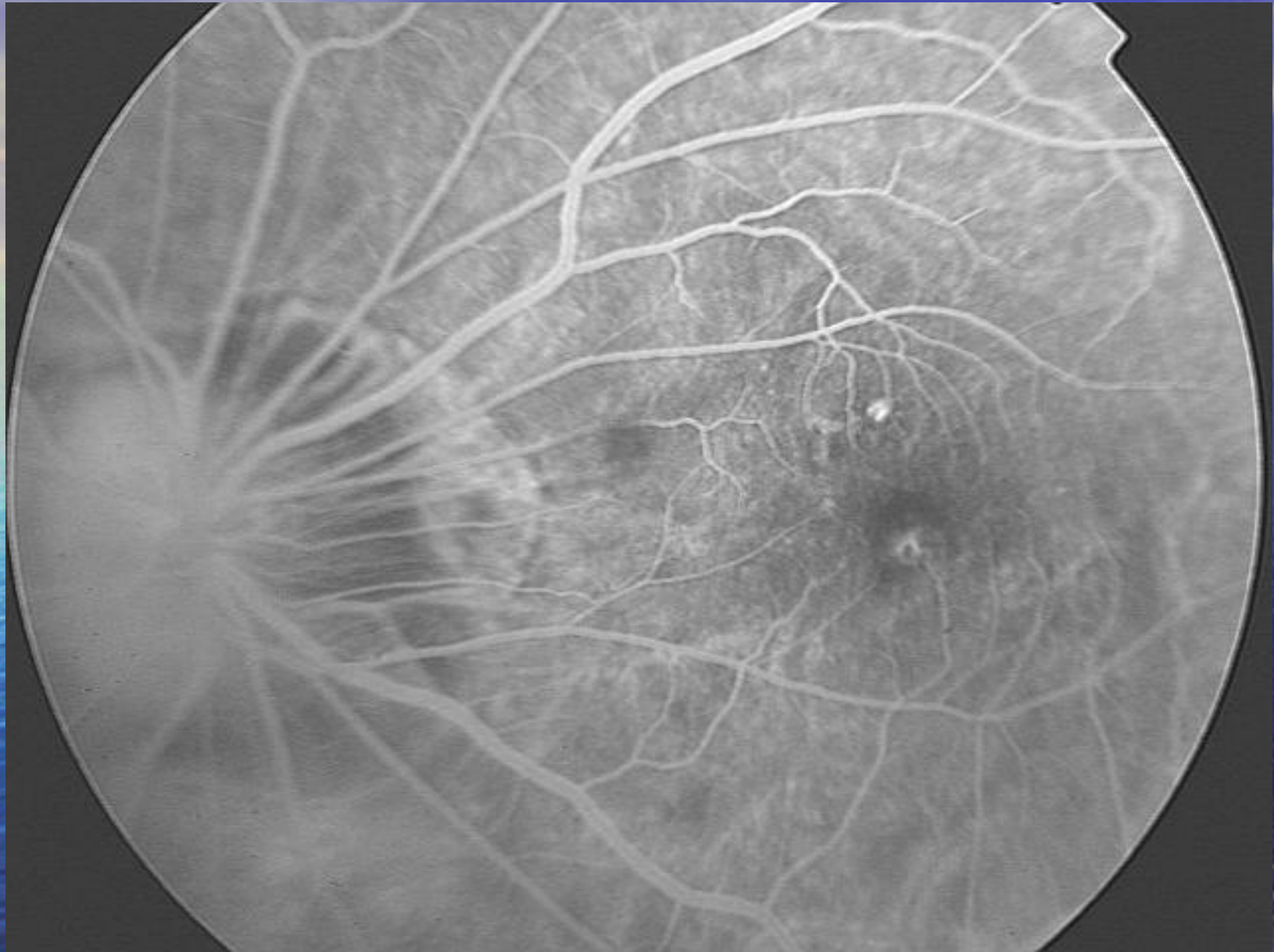# PDT

- Approvata dal 04/2000 negli USA
- Da sola o associato a steroide intravitreale
- Può essere ripetuto (2.35 vs. 5.1)
- Risultati molto incoraggianti
- Stabilizza il visus

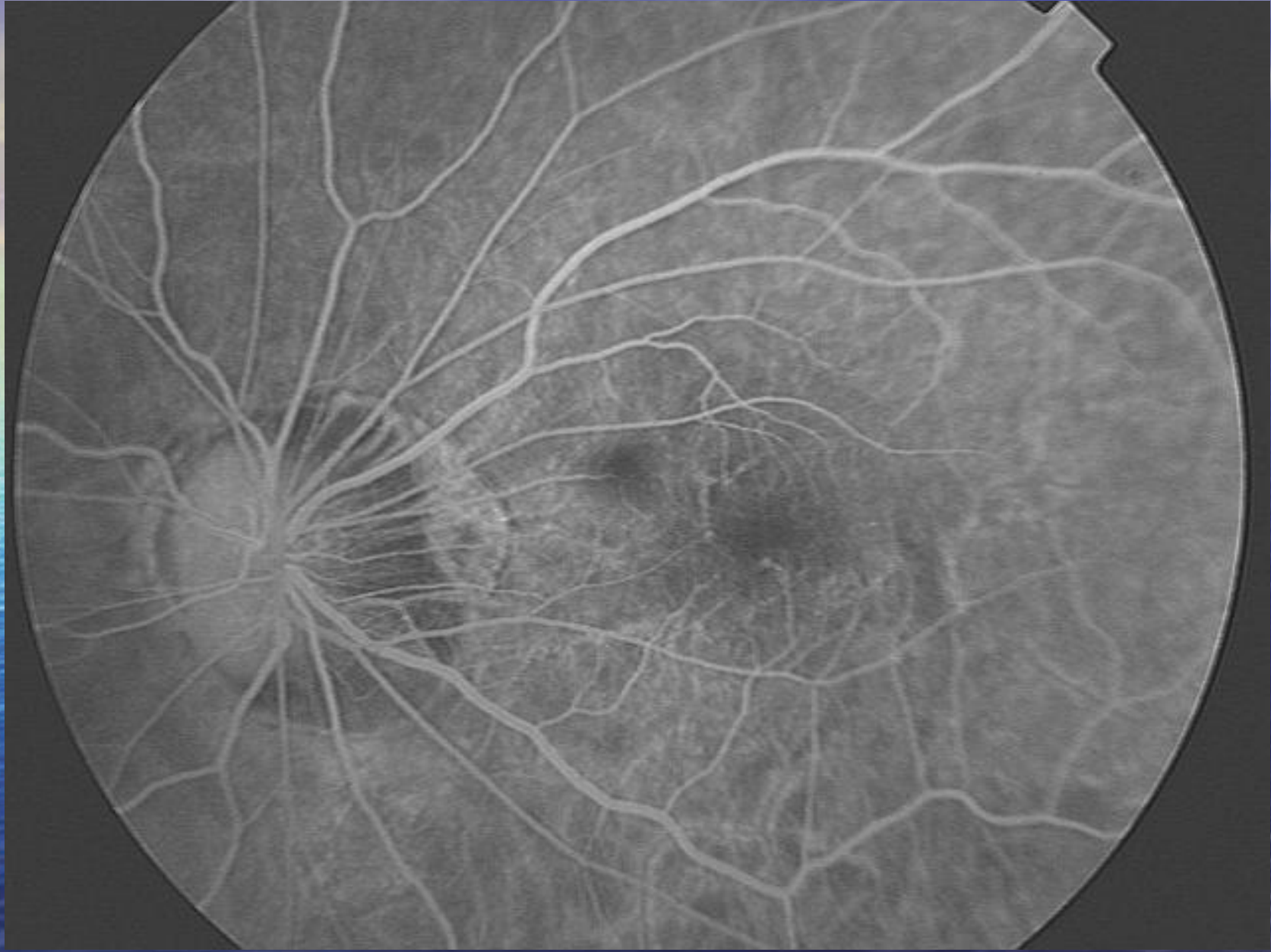
*Krebs I, Am J Ophthalmol, 2005*

*Schnurrbusch, Graefes Arch Clin Exp Ophthalmol, 2005*



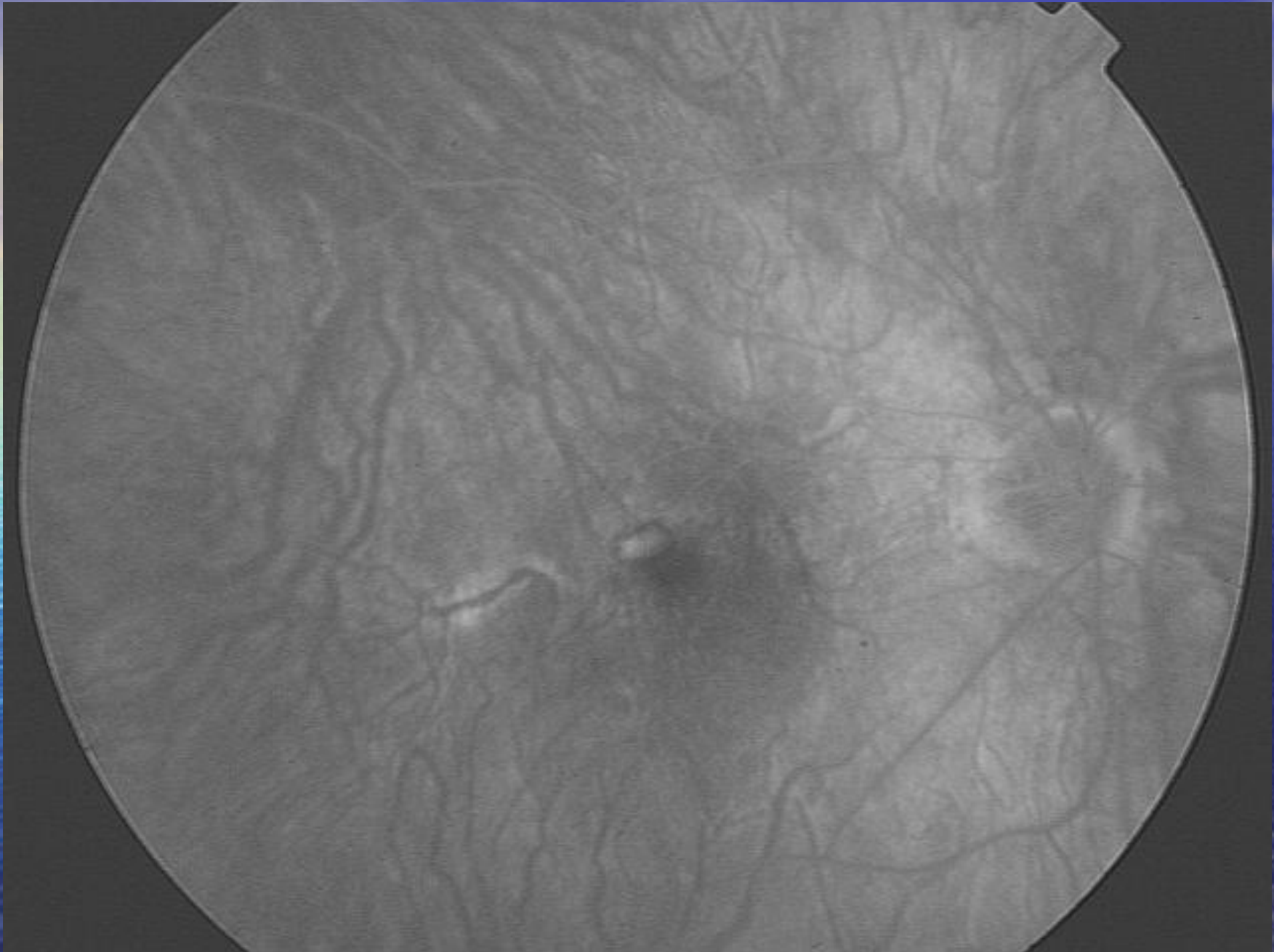


Fabrizio Camesasca

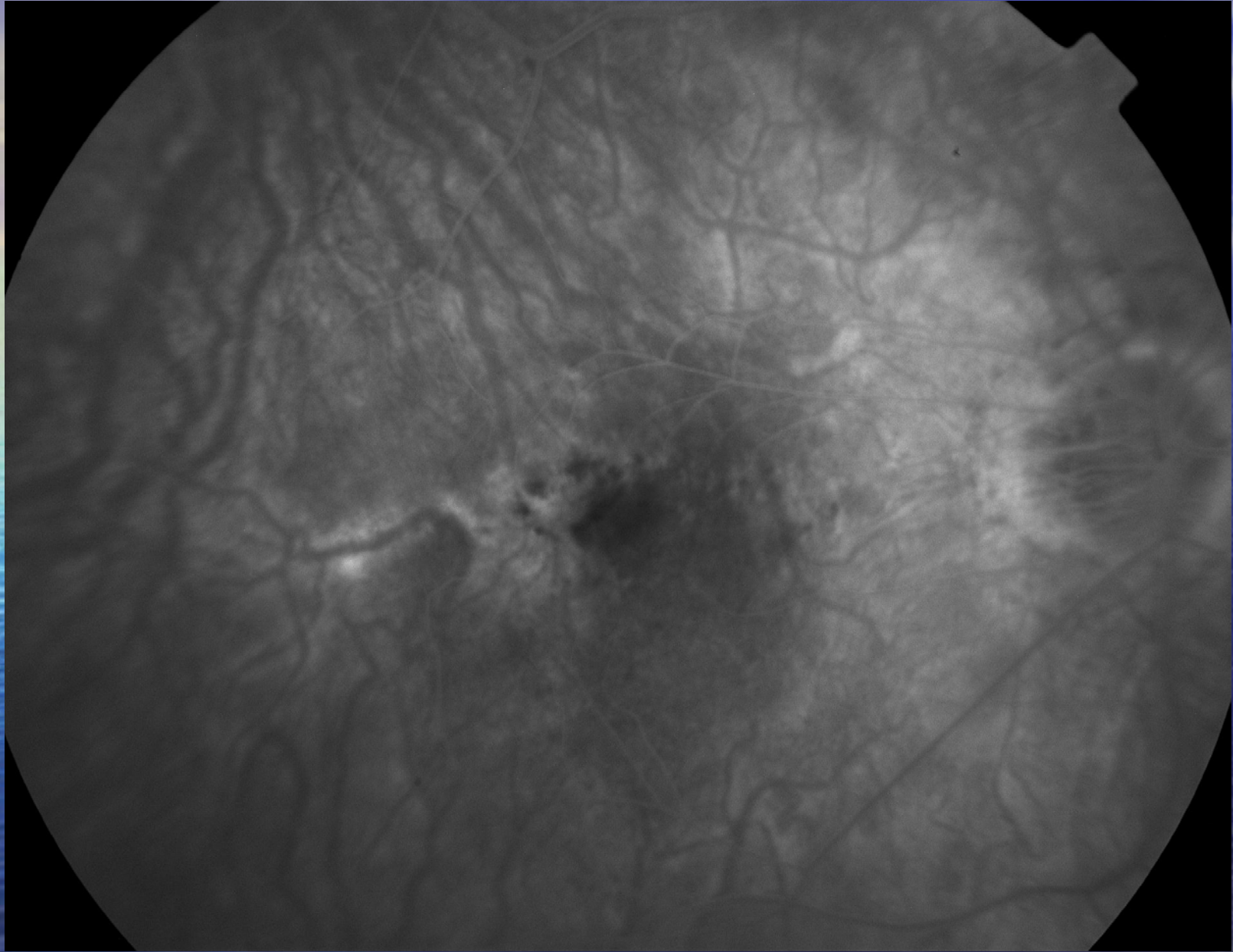


Fabrizio Camesasca



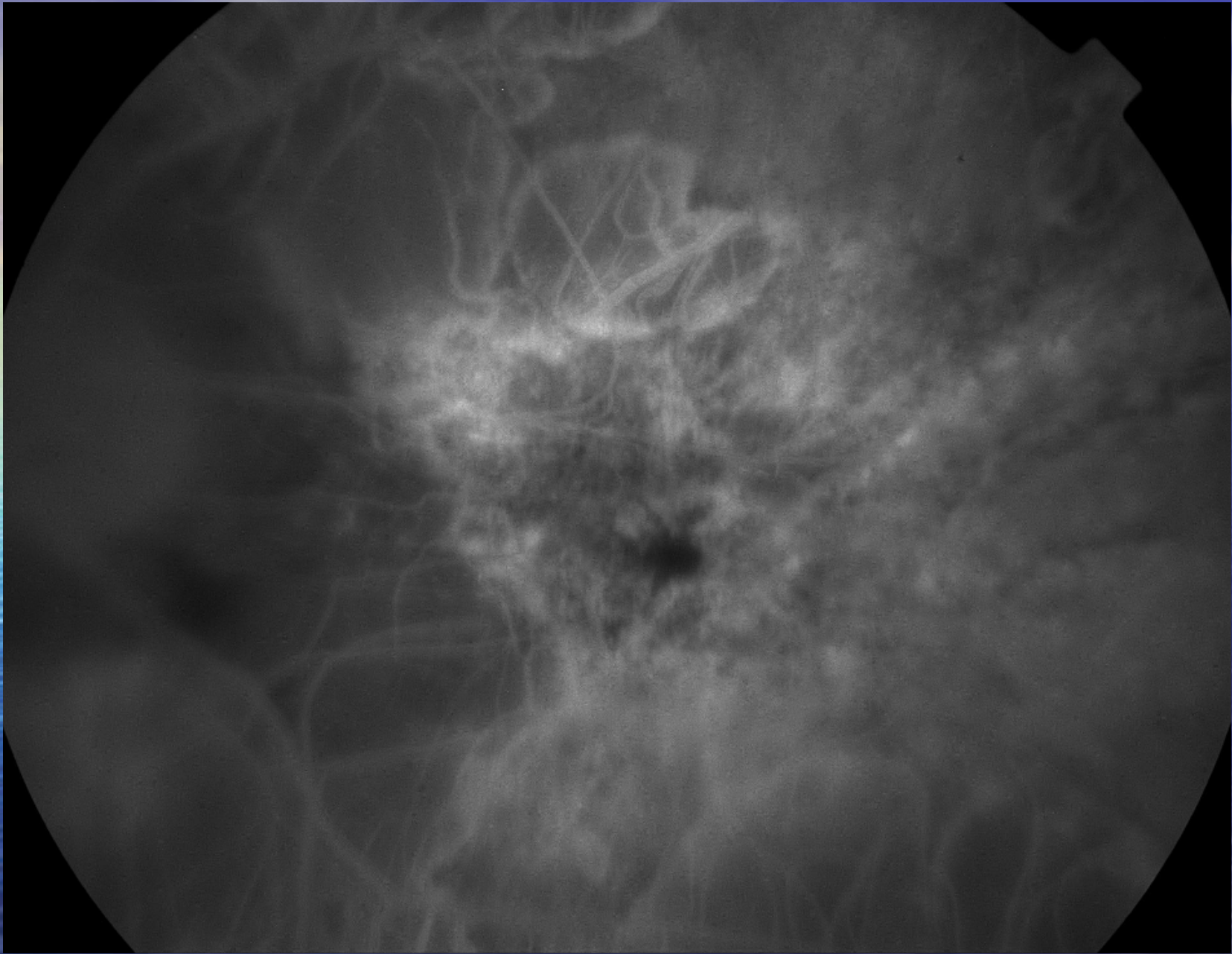


Fabrizio Camesasca

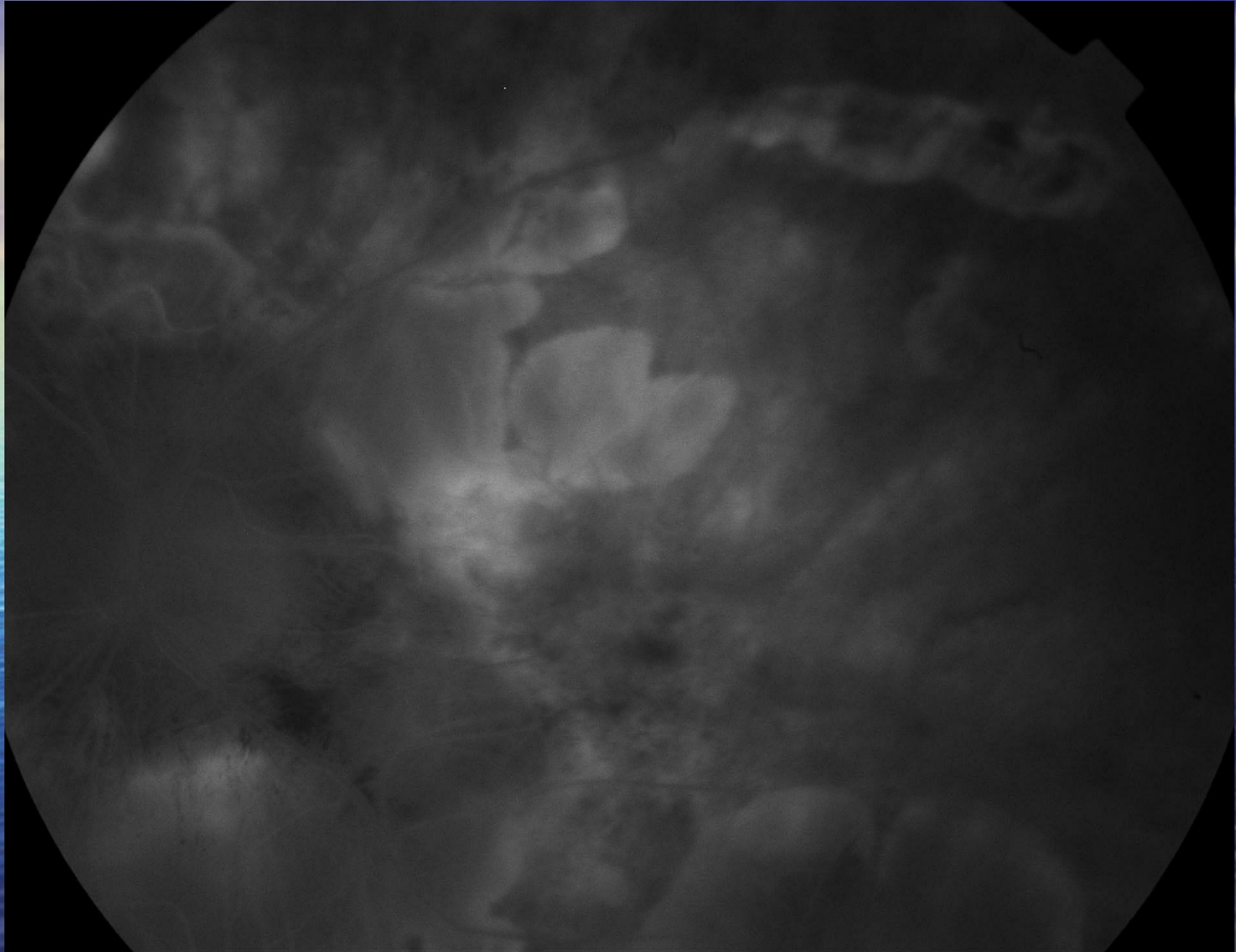


Fabrizio Camesasca





Fabrizio Camesasca



Fabrizio Camesasca



# Anti-VEGF-A

- VEGF (vascular endothelial growth factor): uno dei maggiori stimolanti angiogenici nei tumori
- Ranimizumab, bevacizumab, peptaganib...
- Macugen approvato 12/2004 negli USA

# Chirurgia Refrattiva nella Miopia Elevata

- LASIK: limiti variano in funzione dell'autore
- Grande riduzione del campo di applicazione dopo gli iniziali entusiasmi
- Generalmente non sopra le 10.00 D



# Chirurgia Refrattiva nella Miopia Elevata

- PRK e chirurgia di superficie:
  - funzione dello spessore corneale
  - Accettare risultato anche parziale (riduzione del 90%)
  - Minor prevedibilità
  - Accorgimenti (smoothing) consentono riduzione complicazioni (haze)
  - Comunque non sopra le 10-11 D
  - Visus preintervento importante

# Conclusioni

- Una patologia grave soprattutto in quanto coinvolgente una popolazione giovane sta trovando progressivamente dei trattamenti efficaci per alcune delle complicazioni più gravi
- Una miglior comprensione delle cause della miopia consentirà un ampliamento dei trattamenti anche nelle forme atrofiche



Grazie per l'Attenzione !

